



## Causas del deterioro visual entre los mayores afiliados a la ONCE

F. Lalaurie Dubernet  
E. Martín Hernández

**RESUMEN:** Se presentan las principales causas de disminución visual en los afiliados a la ONCE mayores de 65 años, que representan un 42% de la afiliación total a la entidad. Se han seleccionado las más frecuentes, así como las que, sin ser las más prevalentes, experimentan un aumento considerable. Se comentan aspectos clínicos y terapéuticos de patologías localizadas en las estructuras oculares más afectadas en los mayores, como son nervio óptico y retina. En cuanto a la patología de la retina, la degeneración macular asociada a la edad (DMAE) constituye la primera causa de afiliación. Las afecciones del nervio óptico más frecuentes son la neuropatía óptica isquémica anterior (arterítica y no arterítica) y el glaucoma (de ángulo abierto, por cierre angular). No es frecuente que estas patologías conlleven ceguera total, por lo que el papel de los Servicios de Rehabilitación resulta fundamental en la prescripción de ayudas que palien el déficit visual.

**PALABRAS CLAVE:** Epidemiología. Causas de ceguera. Afiliados a la ONCE. Mayores de 65 años. Degeneración macular asociada a la edad. Neuropatía isquémica anterior. Glaucoma.

**ABSTRACT:** *Causes of visual deterioration among elderly ONCE members.* The article discusses the main causes of visual decline among ONCE members over the age of 65, who account for 42 % of the organization's membership. In addition to the most frequent causes, the authors address others whose occurrence, while not the highest, is on the rise. The authors review the clinical and therapeutic aspects of pathologies affecting the ocular structures most vulnerable to ageing, such as the optical nerve and the retina. Age-related macular degeneration (AMD), a retinal pathology, heads the list of reasons for ONCE membership. The most common optical nerve disorders include (arteritic and non-arteritic) anterior ischemic optic neuropathy and (open or closed angle) glaucoma. Since these pathologies do not usually lead to total blindness, the role of the rehabilitation services is essential in prescribing aids to mitigate such visual impairments.

**KEY WORDS:** Epidemiology. Causes of blindness. ONCE members. Seniors over 65. Age-related macular degeneration. Anterior ischemic optic neuropathy. Glaucoma.

### INTRODUCCIÓN

Entre los sentidos más afectados por el envejecimiento están la vista y el oído, siendo la visión el que más puede repercutir en la relación de la persona mayor con su entorno. El proceso del envejecimiento normal del ojo conlleva deterioro visual por él mismo, viéndose todavía más agravado si se suman patologías degenerativas más frecuentes en las personas mayores. La función visual se ve alterada con el paso del tiempo en parámetros como son agudeza visual, campo

visual, alteraciones de la acomodación, del contraste, del color, etc. Existe un estudio epidemiológico realizado por las autoras de este artículo, en el que se revisaron las características de la población afiliada desde la fundación de la ONCE en el año 1938 (1999). En dicho trabajo se valoraron una serie de parámetros que permitieron evaluar las características de la evolución de la afiliación a la ONCE. Entre estos parámetros se estudió la población desde el punto de vista de la edad, obteniéndose unos resultados muy concretos: entre los años 1938 – 1957 es destacable

la significación de la edades entre 11 a 50 años, mientras que las personas mayores de 50 años y los niños suponían un porcentaje muy bajo de la afiliación. En el período 1963 a 1973 se afiliaban en mayor proporción los mayores de 60 años, volviendo a disminuir este tramo de edad entre 1975 a 1990, pero aumentando paulatinamente hasta el momento actual de forma muy significativa. De hecho y en cuanto a valores actuales de afiliación, cerca del 42% de los afilados son mayores de 65 años.

Sobre el numeroso grupo de afiliados mayores de 65 años, se han estudiado las causas más frecuentes de su deterioro visual. Se han seleccionado las más frecuentes, así como aquellas que, sin ser las más prevalentes, sí están experimentando un aumento a tener en cuenta. En este artículo se van a comentar aspectos clínicos y terapéuticos de patologías localizadas en las estructuras oculares más afectadas en los mayores, como son nervio óptico y retina.

## **PATOLOGÍA DE LA RETINA**

### **Degeneración macular asociada a la edad**

La DMAE constituye la principal causa de ceguera en mayores en países desarrollados. Es una enfermedad progresiva de la mácula (zona de la retina responsable de la mejor agudeza visual) que en etapas finales o muy avanzadas provoca una pérdida de agudeza visual central muy importante.

La mácula está situada sobre la coroides, capa vascular que le proporciona oxígeno y nutrientes, y a través de la que se produce la eliminación de productos de desecho. Cuando este fino intercambio se altera, aparece la forma seca o atrófica de la DMAE; pero si, además, por la falta de oxígeno se estimula la formación de vasos anómalos que tienen una gran tendencia al sangrado, se produce la forma exudativa, húmeda o neovascular de la enfermedad, de repercusiones funcionales mucho más severas.

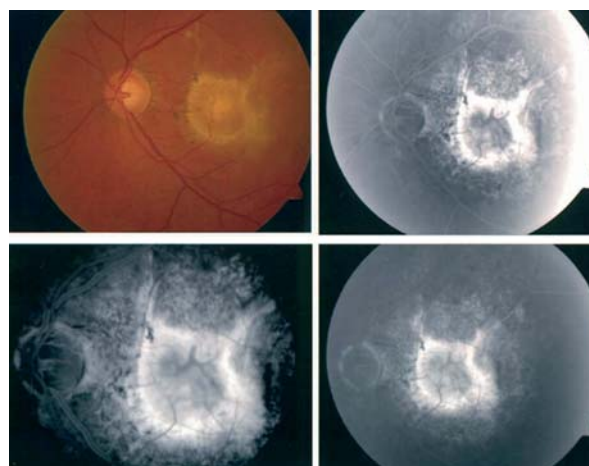
Diferentes estudios indican que la prevalencia de la DMAE aumenta con la edad, siendo las formas exudativas las menos frecuentes pero las responsables del 80% de los casos de ceguera legal por esta patología.

Los datos epidemiológicos de distintos países desarrollados indican que cerca del 50% de los nuevos casos de deficiencia visual lo son por DMAE. En países en vías de desarrollo no se ha valorado esta enfermedad, ya que para ellos el principal problema continúa siendo la catarata.

Entre el colectivo ONCE, la DMAE ha experimentado un claro aumento como causa de ceguera, siendo entre los mayores la primera causa de afiliación.

La clínica de esta enfermedad puede ser inexistente en fases muy tempranas, siendo diagnosticada en el curso de una exploración oftalmológica rutinaria; pero muy frecuentemente los pacientes acuden a consulta con unos síntomas muy típicos de la enfermedad macular: pérdida importante de visión, percepción de las líneas rectas torcidas, gran dificultad en tareas de visión cercana, etc.

El diagnóstico, además de por una exploración oftalmológica completa, se debe confirmar con pruebas más específicas que indiquen el tipo de DMAE, su grado de extensión, etc. Estas pruebas son AFG (angiografía fluoresceínica) (figura 1) y OCT (tomografía de coherencia óptica.).



*Figura 1. Angiografía fluoresceínica*

Hasta hace relativamente poco tiempo, las posibilidades de tratamiento eran muy limitadas y no fue hasta principio de los años 80 cuando se empezó a aplicar la fotocoagulación con láser térmico de las zonas de neovascularización, con el riesgo de provocar pérdidas de visión más o menos severas y poder dañar zonas sanas. Por ello, en los años 90 se comenzó con la llamada terapia fotodinámica, que consistía en la aplicación de láser previa inyección de una sustancia (verteporfina) que se fijaba únicamente a los neovasos sobre los que actuaba el láser, dejando las zonas sanas de retina sin dañar.

Los últimos tratamientos consisten en inyecciones intraoculares de productos que inhiben la formación de neovasos, deteniendo el avance de la enfermedad:

- Ranibizumab (LUCENTIS).
- Bevacizumab (AVASTIN).
- Pegaptanib (MACUGEN).

Otros tratamientos incluirían los antiangiogénicos combinados con corticoides, la administración de vitamina A, métodos quirúrgicos como extirpación de la membrana neovascular, traslocación macular, etc.

Además de estos aspectos terapéuticos, se han abierto nuevos campos de investigación, como es la genética relacionada con la DMAE. En los dos últimos años se han identificado genes de riesgo; aún no han sido identificados los relacionados directamente con la enfermedad, pero sí de algunos correlacionados. Por lo tanto, es necesario continuar con la investigación para identificar el gen causante y así poder hacer un tratamiento temprano.

Este grupo de pacientes se benefician de las ayudas para baja visión ya que, hasta que no exista un tratamiento efectivo, el uso de estos sistemas les permite un más fácil acceso a la lectura y a otras actividades de la vida diaria (figura 2).

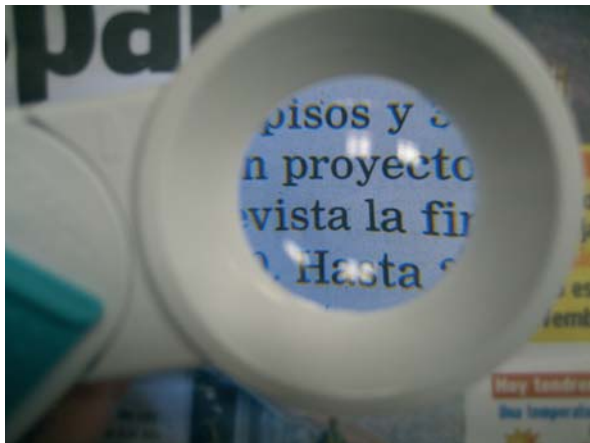

Figura 2. Ayuda para baja visión

## ENVEJECIMIENTO DEL NERVIÓ ÓPTICO

El nervio óptico está formado por el conjunto de los axones de las células ganglionares de la retina que transmiten la información visual hacia la corteza visual para su integración y procesamiento.

Este nervio, como el resto de los órganos, sufre un deterioro desde el nacimiento hasta la vejez con modificaciones histológicas de su estructura (Dolman, C., 1980).

Como consecuencia de este proceso se produce:

- Mayor tiempo de adaptación a la oscuridad.
- Disminución de sensibilidad y amplitud de campo visual.
- Disminución de sensibilidad al contraste.
- Mayor fotofobia.
- Pérdida asociada de células corticales visuales que añaden más alteraciones en la percepción visual.

En el estudio Rotterdam en el que se estudiaron 6.775 personas de más de 55 años, las causas de ceguera por neuropatía óptica fueron del 6% frente al 58% por DMAE, 6% por catarata y 8% por glaucoma (Klaver, C., 1988).

Las patologías del nervio óptico más frecuentes en la persona mayor son dos principalmente:

- Neuropatía óptica isquémica (NOI).
- Glaucoma.

## Neuropatía óptica isquémica

La neuropatía óptica isquémica anterior o NOIA se diferencia en dos categorías según su causa: no arterítica y arterítica.

### Neuropatía óptica isquémica anterior no arterítica

Su frecuencia por encima de los 50 años varía entre un 2,3 y 10,2 por 100.000 según los estudios. Su presentación suele ser entre los 55 y los 70 años, algo más frecuente en el varón (Hattenhauer, M.G., 1977).

La sintomatología consiste en pérdida de visión monocular brusca, habitualmente al despertarse por la mañana y generalmente indolora.

La agudeza visual puede variar entre 0,3 o más hasta percepción de luz (el estudio IONDT da un 31-41% de AV inferior a 0,1). El campo visual se ve afectado por una hemianopsia altitudinal (pérdida de hemicampo superior o inferior), o escotomas centrocecales. Existe un reflejo pupilar aferente deficitario, apreciándose en el fondo de ojo un edema de papila con hemorragias en llama, estrechez vascular, a veces exudados algodonosos y rara vez estrella macular.

Las causas son variadas:

- Canales ópticos estrechos (hipermétrope).
- Problemas vasculares como HTA, DM, arteriosclerosis, ateromas carotídeos.
- Anemias severas, hipotensiones bruscas, post-cirugía de catarata.

El tratamiento no existe y tan sólo se pueden controlar los factores de riesgo vasculares. El ácido acetilsalicílico parece tener un factor protector a corto plazo.

### Neuropatía óptica isquémica anterior arterítica

Es la afección típica de las personas de más edad (62-72 años de promedio) con una relación hombre/mujer de 1/ 2,5. Su diagnóstico debe ser rápido para evitar la ceguera.

La sintomatología suele ser característica de una mujer mayor con pérdida del apetito, adelgaza-

miento, fiebre, dolores musculares en miembros inferiores, pérdidas transitorias de visión fácilmente provocadas por la actividad, o cambios de posición.

Esta neuropatía se asocia a la enfermedad de Horton o arteritis de la temporal, con dolor en cuero cabelludo y contractura mandibular. Cuando se instaura, la pérdida visual es intensa, inferior a 0,1 en el 70% de las pacientes (Hayreh). Los signos son una papila de color blanco tiza en el fondo de ojo.

El diagnóstico se confirmará con la analítica en la cual aparece una velocidad de sedimentación aumentada, así como la prot. C reactiva. La biopsia de la arteria temporal dará ya la confirmación con la existencia de arteritis de células gigantes.

El tratamiento es corticoideo a altas dosis, disminuyéndolo progresivamente en función de la analítica.

## **Glaucoma**

Se define como una neuropatía óptica crónica, es decir, una enfermedad progresiva en la que se pierden progresivamente los axones de las células ganglionares de la retina con la correspondiente atrofia del nervio óptico y ceguera.

Es una de las principales causas de ceguera en el mundo, siendo su prevalencia del 2% en la población normal, pudiendo alcanzar el 3% en las personas mayores de 70 años. Es más frecuente en la raza negra.

Aunque su causa principal es el aumento de la presión intraocular, existen varios factores de riesgo:

- Factor de fluctuación de dicha tensión durante el ciclo de las 24 h.
- Edad: existe un consenso total sobre la mayor frecuencia de glaucoma en pacientes de mayor edad.
- Raza: mayor incidencia y susceptibilidad en la raza negra; así mismo, los asiáticos presentan mayor frecuencia de glaucoma de ángulo cerrado.
- Antecedentes familiares: según el estudio Rotterdam, la existencia de antecedentes familiares multiplica por nueve el riesgo de la enfermedad.
- Otras patologías oculares: la miopía y especialmente la miopía magna se asocia con mayor frecuencia al glaucoma.
- Seudoexfoliación: condiciona mayor riesgo de desarrollar glaucoma.
- Enfermedades sistémicas: diabetes, hipertensión arterial, enfermedades cardiovasculares, etc.

## Tipos de glaucoma

Se diferencian varios tipos:

- 1.- Formas congénitas.
- 2.- Glaucomas de ángulo abierto: primarios y secundarios.
- 3.- Glaucomas por cierre angular. Hay dos tipos:
  - 3.1.- Glaucoma por cierre angular primario: agudo, intermitente y crónico.
  - 3.2.- Glaucoma por cierre angular secundario: con bloqueo pupilar, sin bloqueo pupilar, por tracción anterior o por empuje posterior, etc.

Como se puede comprobar, existe una larga clasificación de glaucomas, por lo que se van a describir los más frecuentes en mayores: glaucoma de ángulo abierto de presión alta y glaucoma por cierre angular.

### *Glaucoma de ángulo abierto*

El ángulo es el espacio entre iris y córnea, donde se sitúa la malla trabecular (lugar de drenaje del humor acuoso); este líquido se produce en el cuerpo ciliar, circulando desde la cámara posterior a través de la pupila hacia cámara anterior, pasando al canal de Schlemm y evacuándose al sistema venoso. En la enfermedad glaucomatosa de ángulo abierto, este espacio se encuentra obstaculizado probablemente por depósitos, haces engrosados, proceso de envejecimiento, etc. Se incrementa entonces el líquido intraocular aumentando la presión y desencadenándose la neuropatía óptica crónica.

Es una enfermedad asintomática hasta las fases tardías ya irreversibles de pérdida de campo periférico y finalmente de visión central.

El diagnóstico se realizará por la toma de la tensión o tonometría, ya que este es el factor de riesgo mas importante en todo individuo de más de 40 años, especialmente si existen antecedentes familiares. PIOs por encima de 25 mm. Hg ya son muy sospechosas y obligan a seguir con un estudio.

La oftalmoscopia de la papila (figura 3) estudiando su excavación, la presencia de hemorragias, asimetrías, atrofas peripapilares muy manifiestas, etc.

La campimetría definirá si existe daño funcional.

El análisis de la capa de fibras nerviosas puede hacerse por el procedimiento fotográfico o por polarimetría (GDX) o por la tomografía de coherencia óptica OCT (figura 4).

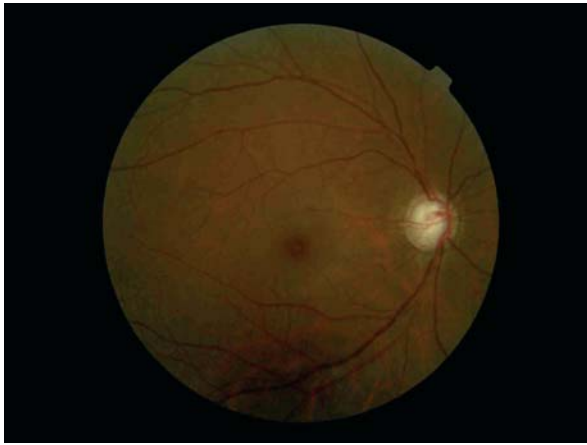


Figura 3. Oftalmoscopia

La gonioscopia permite visualizar el ángulo de la cámara anterior diferenciando los tipos de glaucomas y sus posibles causas.

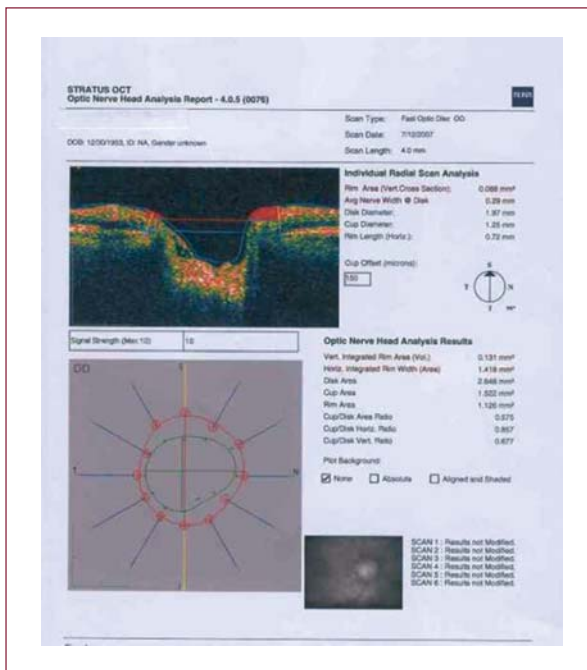


Figura 4. Tomografía de coherencia óptica

El tratamiento del glaucoma es de por vida, por lo que el diagnóstico del riesgo de un hipertenso ocular a padecer un glaucoma debe ser cuidadoso. Actualmente existen múltiples alternativas terapéuticas médicas como los agonistas colinérgicos (pilocarpina), los simpaticomiméticos como la brimonidina (Alphagan), los beta-bloqueantes (timoftol), inhibidores de la anhidrasa carbónica, etc. Los derivados de las prostaglandinas son las más utilizados en la actualidad como primera elección por su gran eficacia y escasos efectos secundarios (xalatan, fumigan). Existen además numerosas combinaciones de estos fármacos que permiten una mejoría terapéutica y sobre todo mejor toleran-

cia y cumplimiento, especialmente en la persona mayor.

En cuanto al tratamiento quirúrgico del glaucoma, existen varias técnicas:

- 1.- Trabeculectomía: está indicada en los casos en que otras modalidades (médicas o láser) hayan fracasado, cuando otras formas de terapia no sean posibles (efectos adversos, incumplimiento) o de primera intención cuando la PIO sea tan alta o el daño glaucomatoso tan avanzado que sea necesario un control rápido y eficaz. Es una cirugía filtrante, es decir, que produce una fístula “protegida” entre la cámara anterior y el espacio subconjuntival.
- 2.- Trabeculotomía: se utiliza menos y consiste en la canulación del canal de Schlemm y ruptura de la malla trabecular (más indicado en el glaucoma congénito).
- 3.- Cirugía no perforante: tiene una popularidad creciente al ser menos invasiva y tener menos complicaciones que la trabeculectomía.
- 4.- Implantes de drenaje.
- 5.- Implantes: Stent trabecular Glaukos, implantes de drenaje supracoroideo.
- 6.- Cirugía del cuerpo ciliar: es el productor del humor acuoso y existen varios procedimientos para su destrucción parcial (ciclodiatermia, ciclocrioterapia y la ciclocoagulación).

Un caso particular del glaucoma secundario de ángulo abierto es el glaucoma pseudoexfoliativo, más específico de los ancianos. Se trata de un glaucoma secundario al acúmulo de material pseudoexfoliativo, una proteína anormal fibrinogranular y pigmento. Este material fibrilar procede de la cápsula del cristalino, iris y cuerpo ciliar. Este depósito puede afectar igualmente otros órganos condicionando mayor riesgo de padecer aneurisma de aorta, alteraciones cardiovasculares, etc.

Su diagnóstico se realiza por la elevación de la presión intraocular y la visualización en la lámpara de hendidura de dicho material, a modo de caspa o fina membrana en la superficie del cristalino, un collarite pupilar como apolillado y pigmento en forma de línea ondulante a nivel del ángulo.

Como medida preventiva hay que tener en cuenta en ojos con síndrome pseudoexfoliativo que existe un mayor riesgo de sufrir luxación de cristalino o complicaciones quirúrgicas al intervenir una catarata por la debilidad de la zónula (fibrillas que sostienen el cristalino).

### *Glaucoma por cierre angular*

En este glaucoma es el iris el que obstruye la malla trabecular y aquí también existen formas primarias y otras secundarias.

—Glaucoma por cierre angular primario:

Aparece en pacientes hipermétropes, ojos pequeños, cámaras anteriores estrechas y es más frecuente en el anciano e infrecuente en jóvenes. Con la edad el cristalino se engruesa, la pupila se vuelve mas pequeña, existe un bloqueo pupilar dando lugar a subidas tensionales bruscas de hasta 50-80 mm Hg (el llamado comúnmente dolor del clavo).

Este mecanismo puede precipitarse por la dilatación de la pupila farmacológica local o sistémica, situaciones emocionales, ambientes de poca luz... Es algo mas frecuente en mujeres y sujetos asiáticos.

La sintomatología es de dolor intenso, visión borrosa, náuseas, vómitos y sudoración.

El diagnóstico se realiza por los síntomas, por la toma de presión ocular, por el edema corneal, la inyección ciliar o enrojecimiento intenso del ojo, la gonioscopia siempre que pueda realizarse (visualización del ángulo), la OCT (tomografía coherencia óptica), o BMU (biomicroscopia ultrasónica ).

El tratamiento consiste en bajar inmediatamente la presión ocular en el ataque agudo mediante agentes osmóticos (manitol) por vía intravenosa e inhibidores de la anhidrasa carbónica (acetazolamida). A continuación se administraran mióticos y se realizará una iridotomía en cuanto la visibilidad lo permita con láser YAG, es decir una perforación del iris para facilitar el flujo del acuoso desde la cámara posterior a la anterior y solventar el bloqueo pupilar.

Ante un caso de glaucoma agudo unilateral está indicado el tratamiento preventivo del ojo adelfo con iridotomía láser.

Igualmente se contempla cada vez mas la realización de iridotomías preventivas en ángulos estrechos aunque la PIO y el CV sean normales.

Las anteriormente descritas constituyen las patologías mas frecuentes entre la tercera edad y las que, ante el progresivo aumento que están experimentando (especialmente la DMAE), se puede considerar constituyan el panorama de los afiliados en los próximos años. Y no sólo entre los afilados ya que en estudios muy recientes se

observa que la DMAE y el glaucoma en menor medida, serán las responsables del mayor número de deficiencias visuales en los países desarrollados (Mones, J. 2005).

Todas estas patologías tienen una característica común en cuanto a la afectación de la función visual: es infrecuente que conlleven ceguera total ya sea por las opciones actuales de detección precoz, de investigación y tratamiento así como por la propia evolución de la enfermedad.

Debido a esto, se hace muy necesaria la divulgación de los Servicios de Rehabilitación como el complemento adecuado a todo este segmento de pacientes oftalmológicos a los que, no pudiendo restaurar completamente su visión por los tratamientos actuales, se les puede ofrecer el uso de ayudas que palien parcialmente su déficit visual.

### **REFERENCIAS BIBLIOGRÁFICAS**

- Dolman C., Mc Cormick A.Q., Drance, S.M. Aging of optic nerve. Arch. Ophthalmol. 1980; 98:2053-8
- Hattenhauer M.G, Leavitt, J.A., Hodje, D.O. y al. Incidence of nonarteritic anterior optic neuropathy. Am. J. Ophthalmol. 1997; 123:103-7
- Hayreh, S.S. Neuropathie optique ischémique. Editions Techniques. Encycl. Méd. Chir. (Paris, France). Ophthalmologie, 21480, 1991, 14p.
- Klaver C., Wolfs, R., Johannes, R., y al. Age specific prevalence and causes of blindness and visual impairment in an older population. The Rotterdam Study. Arch. Ophthalmol. 1998; 116: 653-8.
- Lalaurie F, Martín E. Consideraciones oftalmológicas sobre la evolución de la ceguera en España. Integración 29. 1999; 12-16.
- Monés J., Gómez-Ulla, F. Degeneración macular asociada a la edad. Prous Science 2005.
- Vignal-Clermont, C., Cochard-Marianowski, C. Neurophthies optiques toxiques. Encycl. Méd. Chir. (Elsevier, Paris). Ophthalmologie, 21-485-A-10, 1997, 8p.

Françoise Lalaurie Dubernet. Oftalmóloga. Delegación Territorial de Madrid. Organización Nacional de Ciegos Españoles (ONCE). Prim, 3. 28004 Madrid (España).

Correo electrónico: fld@once.es

Elvira Martín Hernández. Asesora Oftalmológica de la Dirección General de la Organización Nacional de Ciegos Españoles (ONCE). Prado, 24. 28014 Madrid (España).

Correo electrónico: emh@once.es